


Basstatus stadium 1 – termin 1 och 2.

Detta är en vägledning för undersökning av hjärta, lungor och blodtryck för VFU-placeringar under termin 1 och 2. Kroppsundersökningen av en patient bör ske i en okomplicerad situation. Undersökningar lämpar sig också för att träna på varandra. Statusmallen följer boken Kliniska Färdigheter, se sidfotshänvisningar.

Det är inte lätt att höra eller känna vad som är normalt. Man måste ge sig själv tid att bli säker på vad man hör och känner. Ett komplement är att lyssna på inspelade hjärt- och lungljud på youtube, sök tex på Heart sounds and murmurs eller Lung auscultation.



Innehållsförteckning

Inledning.....	2
Klinisk undersökning	2
Hjärta och puls	2
Lungor.....	3
Blodtrycksmätning.....	4

Inledning

- Presentera dig med namn och roll på kliniken.
- Är det rätt person/patient som du pratar med?
- Berätta vad du skall göra.
- Se till att patienten sitter/ligger förhållandevis bekvämt.
- Se till att du själv har så goda betingelser som omständigheterna tillåter vad gäller ljus och ergonomi.
- Var inte rädd att röra patienten med en stadig hand.
- Följ basala hygienrutiner och klädpolicy, såsom:
 - Kläderna ska vara kortärmade
 - Inga smycken eller armbandsur på händer och underarmar
 - Före och efter all kontakt ska händerna och nedre delen av underarmarna desinfekteras med alkoholbaserat handdesinfektionsmedel. Gnid in medlet i händerna tills det är torrt.
 - Tvål och vatten vid synlig eller kännbar smuts

Klinisk undersökning

En klinisk kroppsundersökning innehåller ofta fyra typiska delar:

1. Inspektion – att se
2. Palpation - att känna
3. Perkussion – att knacka
4. Auskultation – att lyssna

När du auskulterar använder du ett stetoskop för att förstärka det ljud du är intresserad av och för att utestänga ljud från omgivningen. Det är viktigt att stetoskopet sitter rätt, metalldelen riktas bakåt i linje med dina hörselgångar. Ett klassiskt stetoskop har två sidor, en klocka och ett membran. Klockan fångar låga ljudfrekvenser och membranet höga ljudfrekvenser.

Hjärta och puls

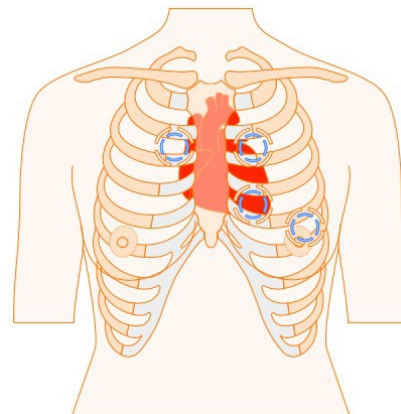
Palpation av handledspulsen - arteria radialis

Hitta pulsen på handledens insida, ovanför tummen, genom att känna med pek- och långfingret. Känn stadigt, inte för lätt men inte heller så hårt att blodflödet i kärlet stoppas. Räkna pulsslagen under 15 eller 30 sekunder och omvandla till slag per minut. Normal frekvens i vila är mellan 60 och 80 slag per minut. Känn om pulsen är regelbunden eller oregelbunden.

Auskultation

Vid hjärtauskultation är det bra att lyssna med både klocka och membran då det finns ljud av olika frekvenser (en del stetoskop har båda funktionerna på samma sida men vid olika hårt tryck mot kroppen). Notera vilken sida dexter (dx) eller sinister (sin) och vilket mellanrum mellan revben, interstitium(I) du lyssnar i. Typiskt hörs de olika klaffarna bäst på följande platser:

- Aorta över I:2 dx
- Pulmonalis I:2 sin
- Tricuspidalis I:4 sin parasternalt
- Mitralis över apexområde, I:5 sin i medioklavikularlinjen



Figur 1, Bröstkorg med platser för hjärtauskultation

Skilj på första och andra tonen. Första tonen uppstår när segelklaffarna stängs (mitralis & tricuspidalis) och fickklaffarna öppnar (aorta & pulmonalis). Andra tonen uppstår när aorta och pulmonalis stängs. Det underlättar om man känner pulsen i handleden samtidigt för då kommer pulsen precis efter första tonen, i "systole"¹.

¹ 107

Lungor

Inspektion av bröstkorgen, thorax

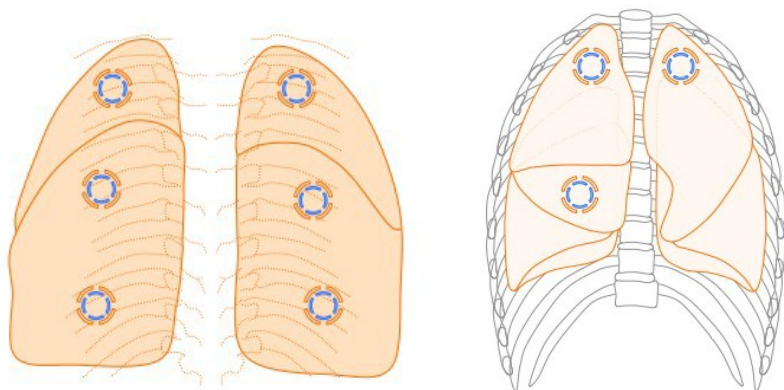
Räkna andetag genom att andas med patienten, normalt 12-16 andetag per minut.

Perkussion

Perkuterar (knacka/trumma) över patientens båda lungfält på ryggsida. Lägg ena handens långfinger med ett stadigt tryck mot bröstkorgen. Fingret ska helst läggas an horisontellt, i mellanrummet mellan två revben. Sedan knackar man med den andra handens långfingertopp på det lagda fingrets mellanfalang. Fler fingrar kan användas som "hammare". Knackningarna ska vara snärtiga och komma från handleden och inte från armbågen. Det är viktigt att under hela perkussionsförloppet jämföra från sida till sida och på så vis lyssna efter eventuella sidoskillnader.

Auskultation

Vid lungauskultation används membranet då de allra flesta andningsbiljuden är högfrekventa². Låt patienten sitta lätt framåtböjd, som en hösäck, be patienten andas med djupa andetag med öppen mun utan att hyperventilera. Börja på ryggsidan, flytta stetoskopet från sida till sida och bedöm eventuella sidoskillnader. Värdera andningsljud och biljud under in och utandning på både rygg och framsida. På baksidan hörs underloberna medan det går att höra en del av ovanloben högst upp, apikalt. Ovanloberna hörs bäst framtill och mellanloben hörs frontalt i högra medioclavikularlinjen.



Figur 2. Lungan från ryggsidan och framifrån med markeringar för platser som det går att lyssna på lungloberna

Normala andningsljud

Normala andningsljud hörs perifert över lungfälten. Under den långa inspirationsfasen hörs ett jämnt ljud ungefär som bokstaven "F". Expirationsfasen är kort och knappt hörbar, som vid en utandning då man formar bokstaven "H".

Bronkiella andningsljud är starkare och mer högfrekvent och hörs över de centrala luftvägarna dvs. bronkerna och trakea, expiriet är lika långt som inspiriet. Man kan höra detta ljud om man lägger stetoskopet på bröstbenet, manubrium sterni.

Blodtrycksmätning

Se även Vårdhandboken, www.vardhandboken.se, blodtrycksmätning.

1. Applicera gärna manschetten på armen redan innan viloperioden
2. Det är viktigt att välja rätt manschettstorlek i förhållande till överarmsomfånget.
 - a. Överarmsomkrets överstigande 32 cm kräver bredare manschett
 - b. Överarmsomkrets understigande 22 cm kräver smalare manschett
 - c. Trippelmanschetter har flera storlekar inbyggda
3. Patienten ska vila i minst 5 minuter före mätningen.
4. Enligt internationell standard mäts blodtrycket normalt i sittande. Då är det bra att ha armen på ett armstöd för att få rätt nivå (i höjd med mitten av sternum). I vissa situationer, tex på akutmottagningen, kan liggande blodtryck behöva mätas. I liggande skall armen vila bekvämt med överarmen i hjärlhöjd; oftast behövs ett särskilt stöd i form av en HELP-kudde (HEart Level Pillow)³.
5. Enligt konvention mäter man oftast trycket i höger arm. Någon gång, oftast vid en nyupptäckt hypertoni bör man ha mätt trycket i båda armarna för att se att inte trycket skiljer sig för mycket. Om trycket skiljer mer än 10 mm Hg så bör man fortsätta att mäta i den arm med högst tryck.
6. Pumpa upp och palpera först det systoliska blodtrycket för att undvika att missa ett tyst område från den egentliga systoliska blodtrycksnivån till där pulsationerna börjar höras. Detta så kallade "silent gap" kan finnas hos äldre patienter med högt blodtryck.
7. Placera stetoskopet i armvecket, använd membransidan. Pumpa upp manschetten ungefär 30 mmHg över det förväntade trycket och släpp ut långsamt (ca 2-3 mmHg/sekund). Manschetten ska tömmas helt mellan registreringarna.
8. Avläs det systoliska trycket när de första pulsslagen hörs och det diastoliska när ljudet helt försvinner. Alla undersökningar ska baseras på medelvärdet av minst två registreringar avlästa på närmast jämna tal med någon minuts intervall. Vid variationer >5 mm Hg bör flera registreringar ske

³s. 118-119

