

Statusmall med klinisk examination (KEX) T4

En allmän kroppsundersökning på termin 4 är i grunden samma som termin 3 men här tillkommer också kunskaper kring blodtrycksövningar som ni gjort i slutet på termin 3 och förslag på journaltext. Alla kliniska färdigheter i detta dokument kan examineras. Instruktionen utgår från boken Kliniska Färdigheter eller vårdhandboken och sidhänvisningar är till dessa. Momenten är tänkta att kunna användas i övningar på medstudenter.

Innehållsförteckning

Undersökningens inledning	2
Halsens mjukdelar	3
Tyroidea – Sköldkörteln.....	4
Hjärta.....	5
Blodtrycksmätning.....	7
Perifer cirkulation.....	10
Lungor.....	11
Buk.....	12
Rutinnervstatus	13
Allmänna medicinska procedurer termin 4	15

Undersökningens inledning

- Presentera dig
- Är det rätt person/patient?
- Berätta vad du skall göra
- Se till att patienten sitter/ligger förhållandevis bekvämt
- Se till att du själv har så goda betingelser som omständigheterna tillåter vad gäller ljus och ergonomi
- Var inte rädd att röra patienten med en stadig hand
- Följ basala hygienrutiner och klädpolicy, såsom:
 - Kläderna ska vara kortärmade
 - Inga smycken eller armbandsur på händer och underarmar
 - Före och efter all kontakt ska händerna och nedre delen av underarmarna desinfekteras med alkoholbaserat handdesinfektionsmedel. Gnid in medlet i händerna tills det är torrt.
 - Tvål och vatten vid synlig eller kännbar smuts
 - Använd engångsplastförkläde om det finns risk för kontakt med kroppsvätskor eller annat biologiskt material.

Att bilda sig en uppfattning om allmäntillståndet (AT) är viktigt. En kliniker gör detta mer eller mindre automatiskt. Som student måste man träna på att bedöma AT.

Andning – dyspné och andningsfrekvens

Dyspnégrad: Vilo-, samtals-, avklädnings-, ansträngningsdyspné. Andningsfrekvens bedöms genom att andas i takt med patienten- normalt 12-16/min. Notera eventuell snabb andning (takypné) eller långsam andning (bradypné)¹.

Cirkulation – cyanos, ödem och dehydrering

Central syrebrist (cyanos), t ex läppcyanos kan noteras vid arteriell hypoxemi, perifer cyanos kan noteras i fingrar, tår. Notera eventuella svullnader i vävnader, ödem. Test av hudturgor är ett mått på hydreringsgrad². Hudturgor testas bäst centralt på buken eller över bröstbenet. Vid test av hudturgor perifert (händer och underarm) finns risk för att man felaktigt uppfattar att en äldre patient är dehydrerad pga brist på elasticitet i den åldrade huden. Fuktighet av munnens slemhinna kan också ge en uppfattning om hydreringsgrad, men observera att vissa läkemedel, sjukdomar och munandning kan ge torra slemhinnor utan att patienten är dehydrerad.

Kroppshållning, hudkostym, psyke, röst och rörelse

Kroppbyggnad med längd och vikt eller BMI. Notera temperatur och eventuell feber. Hudkostymen inspekteras för eventuella sår, blödningar och ikterus³. Psyket värderas med avseende på sinnesstämning och emotionell kontakt⁴. Notera om patienten talar långsamt eller osammanhängande, notera även eventuell heshet⁵. Observera hur patienten förflyttar sig, exempelvis går med rullator, rullstol, kan inte resa sig själv utan hjälp.

Dokumentationen av normala fynd beror på situationen. Om ärendet gäller misstanke om allvarlig sjukdom kan det vara viktigt att beskriva fynd och negera avsaknad av fynd; AT Perifert hjärtkompenserad, normal andning, ingen nedsatt hudturgor. I mindre allvarliga situationer fungerar; AT - gott och opåverkad

¹ s. 46, s.79, s. 90-91, ² s. 51-55, ³ s. 58, 60, ⁴ s. 63-65, ⁵ s. 55

Halsens mjukdelar

Mun och svalg

Vid inspektion av mun och svalg behövs god belysning samt spatel. Granska och värdera: tänder, tunga, kinder, gom, tonsiller⁶.

Normalfynd: Egna sanerade tänder. Bakre svalgvägg blek, tonsiller oretade.

Lymfknutor

Lymfknutor, förkortas ofta lgll (l. glandulae) eller ndll (noduli lymphatici), de senare är mer korrekt då det inte är körtlar ut knutor. Det lymfstationer som ingår i basstatus är lokaliserade på halsen och i axillerna. Det är ndll submentalt, submandibulärt, käkvinklarna, retroaurikulärt och occipitalt. På halsen skall fossa supra- och infraklavikularis samt m. sternocleido-mastoideus fram- och baksida palperas⁷.

Axillens lymfknutor finns på flera platser i axillområdet; anteriort, posteriort, centralt, lateralt och apikalt. Axillerna undersöks lättats om man sitter nära och mitt emot varandra på en stol. Patienten lägger sin ena hand på undersökarens axel och har sin arm lätt abducerad men avslappad för annars spänns fascian i axillen för mycket. Undersökare låter sin hand följa bröstorgans sida uppåt mot axillens djupaste del. Känn även på överarmens insida för att komma åt alla platser.

Bedöm om lymfknutorna är förstörade, fritt förskjutbara eller fixerade, mjuka eller hårda, ömma eller oömma, jämna eller ojämna.

Om man i en klinisk undersökningssituation har en misstanke om infektion eller malignitet så görs givetvis en utökad palpation av samtliga lymfstationer vilket inkluderar ljumskar.

Normalfynd: Namnge de stationer du undersökt, och därefter "ej palpabla" om du inte känner några. Känner du lymfkörtlar; ange storlek (uppskattat i cm), ömhet, förskjutbarhet, ojämnheter och konsistens.

⁶ s 142

⁷ s 151-157

Tyroidea – Sköldkörteln

Inspektion

Framför patienten: Notera eventuella svullnader, asymmetrier och hudförändringar.

Palpation

All palpation skall utföras med lätt hand. Då du sitter framför patienten kan du börja med att känna över tyroidea framifrån. Byt position, ge gärna patienten en mugg vatten. Förflytta dig bakom patienten, berätta att du kommer att känna med båda händerna runt nacken. Lägg fingrarna på huden strax nedanför sköldbrosket, över ringbroskets nedre kant och känn lateralt. Be patienten ta en klunk vatten och hålla den i munnen. Be patienten svälja samtidigt som du känner och då kan du identifiera tyroidea genom att den rör sig upp och ned. Normalt så är tyroidea liten och mjuk och därmed svår att säkert känna. Om du känner den, notera eventuell sidoskillnad, konsistensskillnader och ömhet. En förstorad sköldkörtel benämns struma.

Normalfynd: Tyroidea palperas u.a. Alternativt om du inte känner sköldkörteln: Tyroidea kan inte palperas.

Hjärta

Inspektion

Notera eventuell cyanos, perifera ödem eller halsvensstas⁸ som kan vara tecken på hjärtsjukdom.

Status

Om man hittar något av ovan så får man undersöka det vidare. Cyanos ger huden eller slemhinnan en blåaktig/lilaaktig färg pga av syrebrist. Cyanos kan delas in i;

- Perifer cyanos med påverkan på fingrar, öronsibbar etc som kan bero på samma som en central cyanos men ensamt kan bero på en så enkel sak som kyla.
- Central cyanos är mer av läppar, munnens slemhinnor och beror ett mer generellt syresättningsproblem.

Perifera ödem bildas i första hand på den eller de kroppsdelar som är lägst belägna, d.v.s. framförallt på underben på en person som är uppegående eller sittande och på baksidan av benen, rumpan och ryggen på en sängbunden person. Dessa ödem kallas också för dekliva ödem då dekliv betyder "lågt belägen". Hjärtsvikt med stas i systemcirkulationen ger ofta en degig form av ödem som det går att göra gropar i, så kallade "pitting-ödem".

Halsvensstas – bedöm eventuell vensvullnad, stas som syns på halsen

Palpation av a. radialis

Lokalisera pulsen i handleden, räkna pulsslagen under 15 eller 30 sekunder och omvandla till slag per minut. Notera om rytmen går regelbundet eller oregelbundet.

Normala hjärtljud

Lyssna gärna både med stetoskopets klocka och membran då hjärtljud har olika frekvenser. Lyssna på de fyra vanliga avlyssningsställena. Notera vilken sida dexter (dx) eller sinister (sin), och vilket interstitium du lyssnar i. Typiskt hörs de olika klaffarna bäst på följande platser.

- Aorta över I:2 dx
- Pulmonalis I:2 sin
- Tricuspidalis I:4 sin parasternalt
- Mitralis över apexområdet d.v.s. I:5 sin i medioklavikulärlinjen.

Skilj på första och andra tonen. Första tonen uppstår när AV eller segelklaffarna stängs (mitralis & tricuspidalis) och fickklaffarna öppnar (aorta & pulmonalis). Andra tonen uppstår när aorta och pulmonalis stängs. Det betyder att andra tonen hörs bäst över hjärtbasen (I:2) första tonen hörs bäst över apex. Det underlättar om man samtidigt känner pulsen i handleden för att bedöma om hjärtljuden är i systole (pulsslaget) eller i diastole (vilofas)⁹. Pulsationen i radialisartären kommer i samband med första tonen.

Om det är svårt att höra kan man be patienten sitta framåtböjd, eller ligga ned på vänster sida med utsträckt arm. Det är ett sätt att få hjärtat närmare bröstkorgsväggen. Man kan även be patienten hålla andan efter maximal utandning, s.k. expiratorisk apné

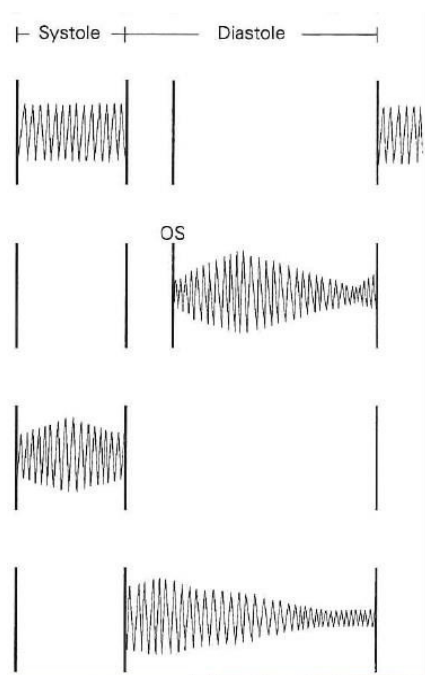
⁸ s 103, ⁹s.107

för att höra tonerna bättre. Det kan vara naturligt att efter hjärtauskultering även lyssna på halsen aa. carotides bilateralt. Här måste man be patienten hålla andan för annars hör man bara andningsljud.

Kardiella biljud

Det finns kardiella biljud (engelskans "murmurs") som generellt uppkommer av att klafföppningen blivit för trång (stenos), eller om en klaff läcker (insufficiens). Ni bör kunna skilja på om ett kardiellt biljud kommer i systole eller diastole. Att klassificera ljudet är svårt och idag tar man ofta hjälp av ett ultraljud för att visualisera flödet. Det kan dock vara intressant att känna till hur ljuden beskrivs, men ni förväntas inte kunna bedöma ett hjärtfel utifrån hur det låter;

- Mitralisinsufficiens är ett högfrekvent holosystoliskt blåsljud
- Mitralisstenos är ett lågfrekvent diastoliskt blåsljud som låter "mullrande" och har ett tydligt ljud, en "opening snap" i början på diastole
- Aortastenos har ett systoliskt blåsljud av crescendo-decrescendo typ
- Aortainsufficiens har ett diastoliskt högfrekvent "duschande"



Mitralisinsufficiens

Mitralisstenos

Aortastenos

Aortainsufficiens

Normalfynd: Regelbunden hjärtrytm, frekvens xx/min. Inga hörbara biljud

Blodtrycksmätning

Se även Vårdhandboken, www.vardhandboken.se, blodtrycksmätning.

1. Applicera gärna manschetten på armen redan innan viloperioden
2. Det är viktigt att välja rätt manschettstorlek i förhållande till överarmsomfånget.
 - a. Överarmsomkrets överstigande 32 cm kräver bredare manschett
 - b. Överarmsomkrets understigande 22 cm kräver smalare manschett
 - c. Trippelmanschetter har flera storlekar inbyggda
3. Patienten ska vila i minst 5 minuter före mätningen.
4. Enligt internationell standard mäts blodtrycket normalt i sittande. Då är det bra att ha armen på ett armstöd för att få rätt nivå (i höjd med mitten av sternum). I vissa situationer, vid beräkning av ABI(ankel-brachial-index) behöver liggande blodtryck mätas. I liggande skall armen vila bekvämt med överarmen i härthöjd; oftast behövs ett särskilt stöd i form av en HELP-kudde (HEart Level Pillow)¹⁰.
5. Enligt konvention mäter man oftast trycket i höger arm. Någon gång, oftast vid en nyupptäckt hypertoni bör man ha mätt trycket i båda armarna för att se att inte trycket skiljer sig för mycket. Om trycket skiljer mer än 10 mm Hg så bör man fortsätta att mäta i armen med högst tryck.
6. Pumpa upp och palpera först det systoliska blodtrycket för att undvika att missa ett tyst område från den egentliga systoliska blodtrycksnivån till där pulsationerna börjar höras. Detta så kallade "silent gap" kan finnas hos patienter med högt blodtryck.
7. Placera stetoskopet i armvecket, använd membransidan. Pumpa upp manschetten ungefär 30 mmHg över det förväntade trycket och släpp ut långsamt (ca 2-3 mmHg/sekund). Manschetten ska tömmas helt mellan registreringarna.
8. Avläs det systoliska trycket när de första pulsslagen hörs och det diastoliska när ljudet helt försvinner. Alla undersökningar ska baseras på medelvärdet av minst två registreringar avlästa på närmast jämna tal med någon minuts intervall. Vid stora variationer, mer än 5 mm Hg bör fler registreringar ske.

Normalfynd: Ange position, vilken arm och uppmätt tryck t ex 120 genom 80.

¹⁰ s. 118-119

Blodtryck i ben

Placera en stor manschett distalt över vaden, gärna precis ovan malleolerna, när patienten ligger plant och har vilat innan undersökningen. Här är det viktigt att armmanschetten och benmanschetten båda är i hjärthöjd för att det skall bli rätt. Det går inte att höra turbulens i ett distalt kärl så du kan inte använda stetoskopet. Du kan ofta känna pulsen i arteria dorsalis pedis eller tibialis posterior, när man släpper ut trycket ur manschett, ett palpatoriskt systoliskt tryck. Om kärnen är trånga dämpas pulskurvan och kan vara svårt att känna och då kan man behöva förstärka flödessignaler med hjälp av en dopplermätare. Att kunna relatera blodtryck i arm och ben är viktigt för att värdera tecken på perifer arteriell sjukdom så kallad arteriell insufficiens. Normalt är blodtrycket i arm och vrist lika högt, ankeltrycket kan till och med vara lite högre och fortfarande vara normalt. En kvot där man dividera fot (ankel) – med arm (brakial) blodtrycket kallas ”ankle-brachial index” (ABI) och ska ligga över 0,9 och under 1,4. Värden under 0,9 är avvikande men patienter är ofta symptomfria ned till 0,7. Vid en kvot < 0,7 föreligger ofta fönstertittarsjuka, claudicatio vilket ger värk vid gång. Vid ett < 0,4 föreligger kritisk syrebrist, ischemi som ger ständig värk. Det är också möjligt att ha en kvot som är hög, d.v.s. trycket i benet är klart högre än i armen med värdet på ABI är > 1,40, det ses framförallt hos diabetiker och uppstår på grund av mediaskleros. Om man hittar höga värden och patienten har problem som kan vara relaterade till trycket så kan man beställa ett så kallat tåtryck, en undersökning som görs på klinisk fysiologiska laboratorier och som bättre kan värdera trycket perifert om patienten har mediaskleros.

Blodtrycksmätning i stående – ett enkelt ortostatiskt prov

Hos äldre patienter bör man undersöka förekomst av blodtrycksfall i stående vilket gör att patienten kan uppleva yrsel och illamående och därmed riskerar fallskador. Nära en fjärdedel av personer över 80 år får symptomgivande blodtrycksfall vid uppresning och i stående då den autonoma regleringen av blodtrycket försämras med åren. Det finns två typer av blodtrycksfall som ni kan upptäcka:

- *Ortostatism* – Blodtrycksfall i stående med en pulsstegring som kompensation för det lägre blodtrycket men som är inte tillräcklig för att undvika symptom. Detta kan ses vid urvätskning - dehydrering, då man har sänkt blodvolym.
- *Postural hypotension* – Blodtrycksfall utan tydlig pulsstegring och således ingen kompensation för det låga blodtrycket. Detta fenomen beror oftast på en sjukdom t ex Parkinsons sjukdom eller diabetes som påverkar det autonoma nervsystemet, eller att patienten står på mediciner som beta-blockerare.

Ett fullständigt ortostatiskt prov utförs med en tippbräda och sker ofta på mottagning för klinisk fysiologi. Däremot skall ni kunna göra ett enkelt ortostatiskt prov.

Ta ett blodtryck och registrera pulsen på patienten i vila, antingen sittande eller liggande. Be sedan patienten resa sig till stående och ta ett nytt blodtryck direkt samtidigt som du registrerar pulsen igen. Upprepa registreringen efter 1 minut. Fråga hela tiden hur patienten mår och var beredd så att patienten inte ramlar/svimmar.

Mät varje minut upp till 3 minuter. Enklast är om patienten är uppkopplad till en automatisk blodtrycksmanschett

För att säga att någon har ortostatism eller postural hypotension så måste vederbörande få symptom, d.v.s. bli yr eller ostadig under testet. Dessutom måste det ske ett mätbart tryckfall,

att det systoliska blodtrycket sjunker med 20 mm Hg och/eller att det diastoliska sjunker med 10 mm Hg inom 3 minuter efter lägesförändring samtidigt som pulsen ökar. Utebliven pulsstegring talar för postural hypotension.

Perifer cirkulation

Inspektion och palpation av fotens pulsar

Notera eventuellt missfärgningar perifert som tyder på nedsatt cirkulation. Lokalisera och palpera a. tibialis posterior bakom den mediala malleolen. Lokalisera a. dorsalis pedis på fotryggen. Om du kan känna båda dessa så är patienten sannolikt kärldfrisk¹¹.

Du ska kunna resonera kring vad avsaknaden av pulsar skulle ge för kliniska fynd, du skall kunna beskriva tecken på en arteriell insufficiens. I den perifera cirkulationen ingår också kontroll av mikrocirkulationen, det kliniska tecknet kapillär återfyllnad

Du skall också kunna beskriva hur ett ben med venös insufficiens kan se ut och hur man undersöker det, t ex värdering av ödem.

Normalfynd: A. tibialis posterior och a. dorsalis pedis palperas u.a.

¹¹ s. 127

Lungor

Inspektion

Notera eventuella interkostala indragningar, jugulum-indragning, kyfoskolios, tunnformad bröstorg. Notera eventuella trumpinnefingrar eller urglasnaglar¹².

Perkussion

Perkuterar över patientens lungfält och jämför sida till sida. Lägga ena handens långfinger med ett stadigt tryck mot bröstorg. Fingret läggs an horisontellt, mellan två revben. Knacka snärtigt med den andra handens långfingertopp på det lagda fingrets mellanfalang. Fler fingrar kan användas som "hammare". Låt handleden jobba istället för armen, så blir det ett "snärtigare" slag och bättre ljud. Höger diafragma står normalt några cm högre än vänster.

Auskultation

Låt patienten sitta lätt framåtböjd, som en hösa, be patienten andas djupa andetag med öppen mun utan att hyperventilera. Flytta stetoskopet från sida till sida och bedöm eventuella sidoskillnader. Värdera andningsljud och biljud under in och utandning på både fram och ryggsida. Ovanloberna hörs bäst fram till medan bara en liten del av underlober och mellanlob hörs på framsidan. På baksidan hörs underloberna medan det går att höra en del av ovanloben apikalt. Mellanloben hörs bäst på thorax framsida i högra medioclavikularlinjen.

Normala andningsljud

Det normala andningsljudet hörs perifert. Normalt andningsljud är mjukt och jämnt, inandningen starkare och längre än utandningen.

Bronkiellt andningsljud hörs centralt, är kraftigare än det rena andningsljudet och hörs under såväl inspirium som expirium. Man kan höra detta ljud om man lägger stetoskopet på manubrium sterni eller parasternalt. Fynd av detta ljud perifert, kan ha patologisk betydelse vid exempelvis pneumonier och tumörer.

Lungans biljud

Ronki uppkommer vid luftpassage genom förträngda delar av bronkträdet. De är kontinuerliga musikaliska ljud. Sibilanta ronki är högfrekventa och av visslande karaktär, sonora ronki är lågfrekventa och av mer brummande karaktär. Rassel är icke-musikaliska, diskontinuerliga, "popande" ljud till följd av luftens strömning genom sekret. Rassel förändras eller försvinner ofta efter en hoststöt. En typ av högfrekventa rassel är krepitationer, ett "fint" knistrande ljud som en hårlock gnids framför örat. En tredje form av biljud är gnidningsljud som kan uppkomma då pleuraytan är belagd med till exempel fibrin. Ljudet påminner ofta om det som man får om man kramar snö.

Övriga patologiska auskultationsfynd

Förlängt expirium förekommer vid framförallt olika typer av bronkobstruktioner. Förlängt inspirium hörs vid högt sittande andningshinder och då kan också inspiratorisk stridor (ett högfrekvent biljud vid inandning) förekomma. Svaga andningsljud kan finnas vid pneumothorax, pleurautgjutning, emfysem och atelektas.

Normalfynd i journal: Normala andningsljud bilateralt. Inga biljud.

¹² s.62, 82

Buk

Inspektion

Notera eventuella ärr efter operationer, sträckningar i huden (striae) efter t ex graviditeter, asymmetrier eller distension samt utfyllnad i ljumskar.

Auskultation

Lyssna efter tarmens peristaltik, ljuden är lika över hela buken så lyssna centralt hö om naveln. Lyssna minst 30 sekunder. Normala tarmljud är intermittenta, diskreta och koordinerade med tarmperistaltikvågen.

Palpation

Inled med ytlig palpation med lätt hand, använd först hela handflatan för att småningom använda även fingrarna, är bukväggen mjuk/hård, det senare vid tonusökning – s.k. défense? Känn efter eventuell ömhet. Börja inte där patienten anger att det gör som mest ont. Håll ögonkontakt med patienten för att notera eventuella smärtreaktioner. Fortsätt med djupare palpation avseende bukens olika områden, för värdering av eventuella resistenser och för organpalpation. Tänk anatomiskt vid palpationen. Lever kan ofta palperas nedom arcus om man ber patienten ta ett djupt andetag. Gallblåsan ska normalt inte kunna palperas. En normalstor mjälte kan inte palperas. Mjälten kan om den är kraftigt förstorad kännas under vänster arcus, ibland med mjältkanten i höjd med navelplanet eller ännu mer distalt. Om mjältförstoringen är mindre uttalad kan den kännas vid djup palpation under vänster arcus, samtidigt som patienten tar ett djupt andetag (varvid diafragma och därmed mjälten förskjuts nedåt). Det går ofta att känna bukaortapulsationer centralt i buken, framförallt hos smala individer. För njurarna används båda händerna, bimanuell palpation och kan i princip enbart palperas hos magra individer eller vid förstorade njurar. En tom urinblåsa kan inte palperas, men när blåsan är fylld med mer än 2-3 dl kan den palperas hos magrare personer. Det går att testa dunkömhet över höger arcus som tecken på leverpåverkan och eventuell ruckömhet över njurlogerna. I sittande kan man även testa dunkömhet över njurlogerna, på ryggsidan.

Perkussion

Perkuterar buken med samma teknik som med lungorna. En dämpad ton hörs över organ och vid vätska. Notera eventuell dämpning och tecken på gas (tympanism). En välfylld urinblåsa kan perkuterar ovanför pubisbenet.

Normalfynd bukstatus: Mjuk och oöm. Normala tarmljud. Lever, mjälte normalstora (Ingen hepatosplenomegali). Inga bräck, patologiska resistenser eller dunkömhet över njurlogerna.

Rutinnervstatus

Alla studenter bör ha haft en genomgång av filmen rutinnervstatus och har tillgång till texten i boken kliniska färdigheter¹³. Detta schema följer ett rutinnervstatus såsom det beskrivs i LATHUND RUTIN-NERVSTATUS 2.0, <https://www.neurologisverige.se/wp-content/uploads/2017/12/Rutinnervstatus.pdf>

Under samtalet

Högre cerebrala funktioner

1. Påverkan på talet
2. Enkel kontroll av orientering, minne, uppmärksamhet (neglekt), spatial funktion

Observera

3. Ofrivilla rörelser
4. Ansiktsmimik
5. Avklädning - motorik

Stående

1. Gångmönster
2. Tå- och hälgång
3. Rombergs prov
4. Finger-näs test
5. Nigsittning och uppresning

Sittande

Kranialnerver

1. Ögonbottnar (n. II)
2. Synfält (n. II, Fingerrörelser bilat i övre och nedre kvadranterna OBS 4 kvadranter!)
3. Ögonrörelser (nn. III, IV, VI. Följ ett H). Fråga efter dubbelseende.
4. Nystagmus
5. Ptos (nedhängande ögonlock)
6. Pupillstorlek och pupillreaktion på ljus (direkt och indirekt)
7. Ansiktsmotorik (n. VII)
8. Hörsel (n. VIII)
9. Svalgmotorik (nn. IX, X)
10. Tungmotorik (n. XII)

Motorik och koordination i övre extremiteter

11. Diadokokinesi
12. Fingerspel
13. Framsträckta armar med handflatorna uppåt ("Armar framåt sträck")
14. Muskelkraft i armar – Fingerspretning och axelabduktion

Reflexer

Muskelsträckarreflexer i armar och ben – lokalisera, testa och jämför båda sidorna:

15. Bicepssenan, Tricepssenan, Patellarsenan, Akillessenan

¹³ s187 Faktaruta 14.1 Rutin-nervstatus

Liggande

1. Sensibilitets-screening för smärta och vibration
2. Omvänd Barré
3. Tonus i hand-, armbågs och knäleder
4. Häl-knä test
5. Babinskis tecken

Ni kan examineras i alla delar i ett rutinnervstatus.

Journalförslag vid normala neurologiska fynd:

Normala synfält och ögonrörelser. Normal ljusreaktion pupiller för direkt och indirekt ljus, ingen anisokori. Ingen nystagmus eller ptos. Normal ansiktsmotorik och sensorik. Normal svalg- och tungmotorik. Normal hörsel.

God och liksidig muskelkraft proximalt och distalt i extremiteter. Armar framåt sträck och omvänd Barré utan anmärkning. Normalt fingerspel och diadokokinesi (DDK).

Sensibilitet för smärta och vibration utan anmärkning.

Normalt gångmönster. Rombergs, finger-näs test och häl-knä utan anmärkning. Normalt muskeltonus i extremiteter. Extremitetsreflexer symmetriska och normallivliga. Babinskis tecken saknas.

Allmänna medicinska procedurer termin 4

Ni kommer att ha tränat på dessa moment på modell under termin 4. Ni har vårdhandboken som rättesnöre när det gäller hur man gör olika saker. Det kan komma frågor om sjukdomstillstånd med indikationer och kontraindikationer, när dessa moment är aktuella.

Intramuskulär och subkutan injektionsteknik

<https://www.vardhandboken.se/vard-och-behandling/lakemedelsbehandling/injektioner/intramuskular-im/>

<https://www.vardhandboken.se/vard-och-behandling/lakemedelsbehandling/injektioner/subkutan-sc/>

Perifer venkateter- PVK

<https://www.vardhandboken.se/katetrar-sonder-och-dran/perifer-venkateter/inlaggning-och-avlagnande/>

Blodprov, venös provtagning

<https://www.vardhandboken.se/undersokning-och-provtagning/blodprov/blodprov-venos-provtagning/tillvagagangssatt/>

Mikrobiologisk provtagning

<https://www.vardhandboken.se/undersokning-och-provtagning/nasofarynxodling/tillvagagangssatt/>

Lägga förband – EJ KEX

<https://www.vardhandboken.se/vard-och-behandling/hud-och-sar/sarbehandling/>

Basala hygienrutiner

<https://www.vardhandboken.se/vardhygien-infektioner-och-smittspridning/vardhygien/basala-hygienrutiner-och-kladregler/basala-hygienrutiner/>

<https://play.mediaflow.com/ovp/17/96DFKL6008>